Είδος: Εφημερίδα / Ένθετο : **ΥΓΕΙΑ**
Ημερομηνία: Κυριακή, 14-07-2013
Σελίδα: 24,25,26,27 (1 από 4)
Μέγεθος: 2115 cm ²
Μέση κυκλοφορία: 7650
Επικοινωνία εντύπου: 2310 521621, 560000

Λέξη κλειδί: ΦΥΣΙΚΟΘΕΡΑΠΕΙΑ

www.clipnews.gr

Είδος: Εφημερίδα / Ένθετο : **ΥΓΕΙΑ**
Ημερομηνία: Κυριακή, 14-07-2013
Σελίδα: 24,25,26,27 (2 από 4)
Μέγεθος: 2115 cm ²
Μέση κυκλοφορία: 7650
Επικοινωνία εντύπου: 2310 521621, 560000

Λέξη κλειδί: ΦΥΣΙΚΟΘΕΡΑΠΕΙΑ

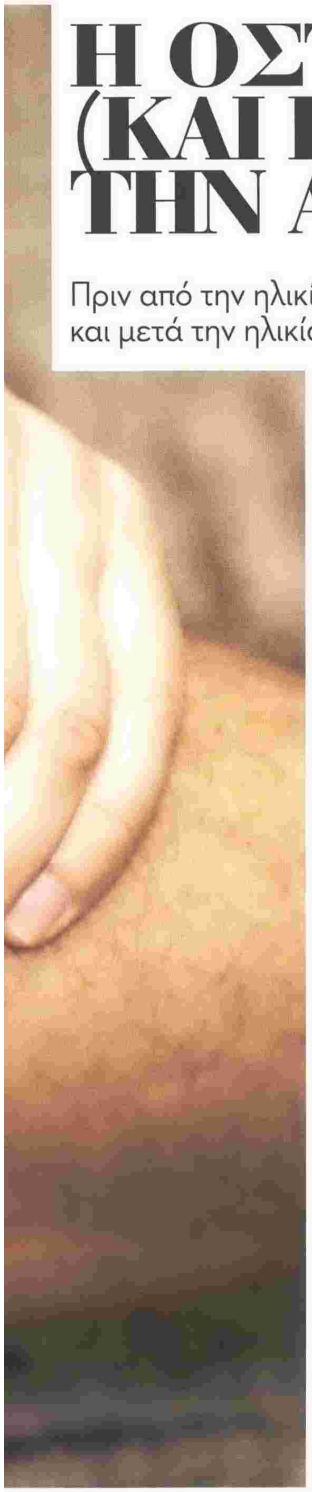

Η ΟΣΤΕΟΑΡΘΡΙΤΙΔΑ (ΚΑΙ ΠΩΣ ΝΑ ΤΗΝ ΑΝΤΙΜΕΤΩΠΙΣΕΤΕ)

Πριν από την ηλικία των 45 ετών εμφανίζεται συχνότερα στους άνδρες και μετά την ηλικία των 55 ετών πιο συχνά στις γυναίκες...

Η οστεοαρθρίτιδα είναι ένας τύπος αρθρίτιδας που προκαλείται από την εκφύλιση και την απώλεια του χόνδρου μίας ή περισσοτέρων αρθρώσεων. Ο χόνδρος είναι μια σύνθετη κατασκευή, που λειτουργεί ως «μαξιλάρι» μεταξύ των οστών στις αρθρώσεις. Η οστεοαρθρίτιδα είναι επίσης γνωστή ως εκφυλιστική αρθρίτιδα και εμφανίζεται συνήθως προϊούσης της ηλικίας. Πριν από την ηλικία των 45 ετών, η οστεοαρθρίτιδα εμφανίζεται συχνότερα στους άνδρες. Μετά την ηλικία των 55 ετών, εμφανίζεται πιο συχνά στις γυναίκες. Η μεγαλύτερη συχνότητα εμφάνισης της οστεοαρθρίτιδας υπάρχει στον ασιατικό και ευρωπαϊκό πληθυσμό, ενώ οι Αφρικανοί και οι Ινδοί έχουν χαμηλότερα ποσοστά.

Η οστεοαρθρίτιδα έχει επιπτώσεις συνήθως στα χέρια, στα πόδια, στη σπονδυλική στήλη και στις μεγάλες αρθρώσεις, όπως τα ισχία και τα γόνατα. Στις περισσότερες περιπτώσεις οστεοαρθρίτιδας δεν είναι γνωστή η αιτία και αναφέρεται ως ιδιοπαθής ή πρωτοπαθής οστεοαρθρίτιδα. Όταν η αιτία της οστεοαρθρίτιδας είναι γνωστή, τότε αναφέρεται ως δευτεροπαθής οστεοαρθρίτιδα.

ΤΙ ΤΗΝ ΠΡΟΚΑΛΕΙ. Η ιδιοπαθής ή πρωτοπαθής οστεοαρθρίτιδα σχετίζεται, ως επί το πλείστον, με τη γήρανση. Με τη γήρανση, η περιεκτικότητα του χόνδρου σε νερό αυξάνεται, λόγω της ελαττωμένης σύνθεσης κάποιων από τις πρωτεΐνες του χόνδρου. Τελικά, ο χόνδρος αρχίζει να εκφυλίζεται με απολέπιση(ξεφλούδισμα). Σε προχωρημένες περιπτώσεις, υπάρχει μια συνολική απώλεια του «μαξιλαριού» αυτού ανάμεσα στα οστά των αρθρώσεων. Η ζημιά στο μαξιλάρι του χόνδρου προκαλεί τριβή μεταξύ των οστών, οδηγώντας σε πόνο και σε περιορισμό της κινητικότητας. Η φλεγμονή του χόνδρου μπορεί να προκαλέσει την εμφάνιση νέων οστών στην περιφέρεια του φθαρμένου «μαξιλαριού», που λέγονται οστεόφυτα -ή κοινώς «άλατα». Οστεοαρθρίτιδα περιστασιακά μπορεί να αναπτυχθεί σε πολλά μέλη της ίδιας οικογένειας, γεγονός που υποδηλώνει μια κληρονομική (γενετική) βάση για τη συγκεκριμένη κατάσταση.

Η δευτεροπαθής οστεοαρθρίτιδα προκαλείται από μια άλλη ασθένεια ή πάθηση. Προδιαθεσικοί παράγοντες που οδηγούν σε δευτεροπαθή οστεοαρθρίτιδα είναι η παχυσαρκία, επαναλαμβανόμενο τραύμα ή κάταγμα που αφορά και τον χόνδρο, δυσπλασία αρθρώσεων κατά τη γέννηση και η ουρική αρθρίτιδα. Η παχυσαρκία προκαλεί οστεοαρθρίτιδα, αυξάνοντας τη μηχανική καταπόνηση στον χόνδρο. Στην πραγματικότητα, δίπλα στη γήρανση, η παχυσαρκία είναι ο ισχυρότερος παράγοντας κινδύνου για την οστεοαρθρίτιδα των γονάτων. Ορμονικές διαταραχές, όπως ο διαβήτης και η υπερέκκριση αυξητικής ορμόνης, συνδέονται επίσης με την πρόωρη φθορά του χόνδρου και τη δευτεροπαθή οστεοαρθρίτιδα. Τα τελευταία χρόνια ανακοινώθηκαν αρκετές μελέτες που ενοχοποιούν και το κάπνισμα ως σοβαρό παράγοντα επιδείνωσης της οστεοαρθρίτιδας.

ΟΣΤΕΟΑΡΘΡΙΤΙΔΑ ΤΟΥ ΓΟΝΑΤΟΣ. Το γόνατο είναι η συχνότερα προσβαλλόμενη μεγάλη άρθρωση του σκελετού μας. Αφενός η πολυπλοκότητα της κατασκευής του και αφετέρου η κληρονομική ιδιαιτερότητα της καυκάσιας φυλής, στην οποία ανήκουμε κι εμείς ως Έλληνες, αυξάνουν την πιθανότητα προσβολής μας από τη νόσο.

ΤΑ ΣΥΜΠΤΩΜΑΤΑ. Γενικά, διακρίνουμε τέσσερα κλινικά στάδια εξέλιξης της νόσου: στο αρχικό στάδιο, ο ασθενής παραπονιέται για διαλείποντα πόνο γύρω από το γόνατο, κυρίως μετά από έντονη άσκηση ή εργασία και κατά τη νύχτα. Οι περισσότεροι ασθενείς συνδυάζουν την εμφάνιση του πόνου με την αλλαγή του καιρού και κυρίως την έντονη υγρασία ή/ και το κρύο και μπορεί να συνυπάρχει χωλότητα κατά τη βάδιση. Στο στάδιο αυτό, η ακτινολογική εικόνα είναι συνήθως αρνητική και οι ασθενείς ανταποκρίνονται ικανοποιητικά στη θεραπεία με αντιφλεγμονώδη φάρμακα και ξεκούραση.

Στο δεύτερο στάδιο, μαζί με τον πόνο εμφανίζεται και ύδραρθρο, δηλαδή συλλογή υγρού μέσα στο γόνατο, το οποίο επιτείνει τον πόνο και τη χωλότητα. Η συλλογή αυτή οφείλεται σε υπερπαραγωγή του ενδαρθρικού υγρού που φυσιολογικά υπάρχει σε ποσότητα λιγότερη του 0,5ml. Η σταδιακή εκφύλιση του αρθρικού χόνδρου δημιουργεί μικροσκοπικά ράκη (όπως το ξέσμα ενός πορτοκαλιού όταν τρίβεται), τα οποία πέφτουν μέσα στο γόνατο, προσκολλώνται και ερεθίζουν τον υμένα της άρθρωσης, προκαλώντας τον να παράγει περισσότερο υγρό, που δρα ως λιπαντικό. Στο στάδιο αυτό

www.clipnews.gr

Είδος: Εφημερίδα / Ένθετο : **ΥΓΕΙΑ**
Ημερομηνία: Κυριακή, 14-07-2013
Σελίδα: 24,25,26,27 (3 από 4)
Μέγεθος: 2115 cm ²
Μέση κυκλοφορία: 7650
Επικοινωνία εντύπου: 2310 521621, 560000

Λέξη κλειδί: ΦΥΣΙΚΟΘΕΡΑΠΕΙΑ

είναι απαραίτητη η ανάπαυση, που βοηθά στην απορρόφηση του πλεονάζοντος υγρού. Όταν η συλλογή είναι μεγάλη, τότε η αφαίρεσή του με παρακέντηση από τον γιατρό βοηθάει στη ταχύτερη ανάρρωση. Τα αντιφλεγμονώδη στο στάδιο αυτό μπορεί να μην είναι τόσο αποτελεσματικά, ενώ οι ενδαρθρικές εγχύσεις με παράγωγα του υαλουρονικού οξέως φαίνεται να βοηθούν τόσο στην αντιμετώπιση του πόνου όσο και στην κινητοποίηση της άρθρωσης, χωρίς όμως να θεραπεύουν τη νόσο. Στο στάδιο αυτό βοηθούν, επίσης, η φυσιοθεραπεία και τα ιαματικά λουτρά, που βελτιώνουν τον τόνο και τη δράση των μυών που περιβάλλουν το γόνατο.

Στο τρίτο στάδιο παρατηρείται πλήρης εκφύλιση του αρθρικού χόνδρου κατά περιοχές, προκαλώντας παραμόρφωση του γόνατος είτε σε ραιβότητα είτε σπανιότερα σε βλαισότητα. Ο πόνος γίνεται σχεδόν μόνιμος την ημέρα, ενώ εμφανίζεται και κριγμός (τρίξιμο) μπροστά και γύρω από το γόνατο, με παράλληλη μείωση του εύρους κάμψης (λυγίσματος). Στην ακτινογραφία εμφανίζονται τα οστεόφυτα γύρω από τον εκφυλισμένο χόνδρο, ενώ κάτω από αυτόν παρατηρείται σκλήρυνση του οστού και σχηματισμός κύστεων. Η συλλογή υγρού γίνεται ολοένα και συχνότερη, η απόσταση που μπορεί να βαδίσει μικραίνει και ο ασθενής αδυνατεί πλέον να εκτελέσει με ευχέρεια ένα πλήθος απαραίτητων καθημερινών δραστηριοτήτων.

Στο τέταρτο και τελευταίο στάδιο χάνεται πλήρως ο αρθρικός χόνδρος, απογυμνώνοντας το υποκείμενο οστό, ελαττώνεται μόνιμα το λύγισμα του γόνατος, ατροφούν οι μύες που το κινούν, επέρχεται αστάθεια και ο ασθενής χρησιμοποιεί απαραίτητα ένα μπαστούνι, για να μπορεί να στηρίζεται. Η βάδιση γίνεται δυσχερέστερη και ο πόνος εγκαθίσταται μόνιμα, ακόμη και τη νύχτα, δυσκολεύοντας τον ύπνο του ασθενούς.

ΠΟΙΑ ΕΙΝΑΙ Η ΘΕΡΑΠΕΙΑ. Διακρίνουμε τη συντηρητική και τη χειρουργική θεραπεία. Ήδη αναφέρθηκε παραπάνω η συντηρητική θεραπεία ανά στάδιο εξέλιξης της νόσου και αφορά τη φαρμακευτική θεραπεία με αντιφλεγμονώδη ή/ και μυοχαλαρωτικά φάρμακα, ενδαρθρικές εγχύσεις υαλουρονικού οξέως κ.ά.

Η φυσιοθεραπεία και η λουτροθεραπεία σε ιαματικά νερά φαίνεται ότι βοηθούν στα αρχικά στάδια μια μεγάλη μερίδα ασθενών, τουλάχιστον όσον αφορά τον πόνο και τη λειτουργικότητα της άρθρωσης. Ο βελονισμός αποτελεί μια μέθοδο εναλλακτικής θεραπείας, που βοηθάει κάποιους ασθενείς όσον αφορά τον πόνο, χωρίς να παρεμβαίνει στη διαδικασία εκφύλισης του χόνδρου, ενώ η χρήση ειδικών ναρθήκων γύρω από το γόνατο βοηθάει στην αποφόρτιση ενός εκ των διαμερισμάτων του γόνατος που πάσχει.

Όσον αφορά τη χειρουργική θεραπεία, διακρίνουμε τρεις κύριες μεθόδους αντιμετώπισης:

01. Αρθροσκόπηση: Με τη μέθοδο αυτή γίνεται έκπλυση του γόνατος με φυσιολογικό ορό, καθώς και απόξεση του εκφυλισμένου αρθρικού χόνδρου, με αποτέλεσμα την προσωρινή απομάκρυνση όλων εκείνων των προϊόντων φθοράς του χόνδρου που ερεθίζουν τον αρθρικό υμένα και προκαλούν τη φλεγμονή του. Μπορεί να συνοδεύεται, επίσης, με τρυπανισμούς του απογυμνωμένου χόνδρου, έτσι ώστε να προκαλείται η κάλυψή του από ουλώδη συνδετικό ιστό, με συνεπακόλουθη ελάττωση του πόνου, καθώς και με καθαρισμό των εκφυλισμένων μηνίσκων που πάντα συνοδεύουν την αρθρική εκφύλιση. Η μέθοδος αυτή ενδείκνυται στα αρχικά στάδια της νόσου (I και II), σε ηλικίες κάτω από τα 55-60 έτη, και προσφέρει μια βραχυχρόνια βελτίωση των συμπτωμάτων.

02. Οστεοτομία. Με τη μέθοδο αυτή διορθώνουμε την παραμόρφωση που προκαλεί η οστεοαρθρίτιδα σε ένα γόνατο, προκαλώντας το σπάσιμο της κνήμης ή του μηριαίου (ανάλογα με το είδος της παραμόρφωσης). Κατόπιν, αφού ευθυγραμμίσουμε σωστά το οστό που τέμνουμε, το σταθεροποιούμε στη σωστή του θέση με κάποιο είδος μεταλλικού υλικού οστεοσύνθεσης. Με τον τρόπο αυτό, μεταφέρουμε το βάρος του ασθενή από τη φθαρμένη περιοχή του γόνατος στην αντίθετη υγιή, αποφορτίζοντάς την, και βελτιώνουμε έτσι τον πόνο και τη λειτουργικότητα της άρθρωσης. Απαραίτητες προϋποθέσεις για την επιτυχή έκβαση της μεθόδου είναι η σωστή τεχνική, ηλικία μικρότερη των 60 ετών, φυσιολογικό βάρος του ασθενή, η συνδεσμική σταθερότητα του γόνατος και, πρωτίστως, ο ασθενής να βρίσκεται στα πρώτα δύο στάδια της νόσου. Η μέθοδος αυτή προσφέρει 5-10 έτη ύφεσης των συμπτωμάτων, επιβραδύνοντας την εξέλιξη της νόσου.

www.clipnews.gr

Είδος: Εφημερίδα / Ένθετο : **ΥΓΕΙΑ**
Ημερομηνία: Κυριακή, 14-07-2013
Σελίδα: 24,25,26,27 (4 από 4)
Μέγεθος: 2115 cm ²
Μέση κυκλοφορία: 7650
Επικοινωνία εντύπου: 2310 521621, 560000

Λέξη κλειδί: ΦΥΣΙΚΟΘΕΡΑΠΕΙΑ

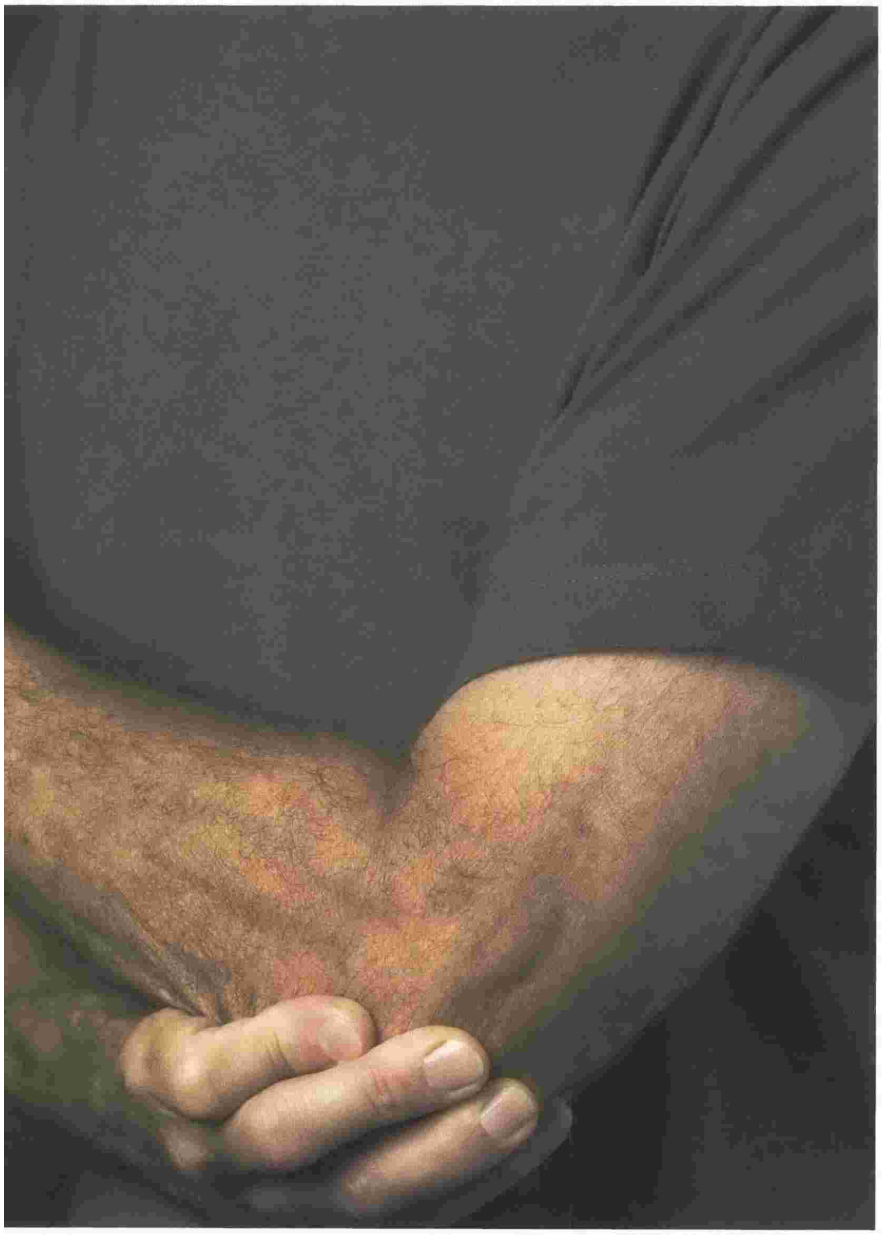

03. Μονοδιαμερισματική αρθροπλαστική γόνατος. Με τη μέθοδο αυτή αντικαθιστούμε μόνο τη φθαρμένη περιοχή του γόνατος, αφήνοντας τις υπόλοιπες άθικτες, να επιτελούν τη φυσιολογική τους λειτουργία. Η τεχνική αυτή είναι αρκετά δημοφιλής το τελευταίο διάστημα σε όλο τον κόσμο -και κυρίως στην Ευρώπη. Ενδείκνυται σε στάδια ΙΙ και ΙΙΙ οστεοαρθρίτιδας του γόνατος ή οστεονέκρωσης του μηριαίου κονδύλου, κυρίως σε δραστήριους και ενεργητικούς ασθενείς άνω των 55 ετών, που θέλουν να διατηρήσουν άριστη μετεγχειρητική κινητικότητα, αλλά και σε ηλικιωμένους ασθενείς με διάφορα παθολογικά προβλήματα, που μπορεί να επιβαρυνθούν από μια βαρύτερη χειρουργική παρέμβαση. Απαραίτητη προϋπόθεση παραμένει πάντοτε η εντόπιση της φθοράς του χόνδρου να περιορίζεται σε μόνο μία περιοχή του γόνατος, την οποία ο ασθενής θα πρέπει οπωσδήποτε να δείχνει με το δάχτυλο του χεριού του σε όρθια στάση. Η νοσηρότητα αυτής της επέμβασης είναι απειροελάχιστη, όταν γίνεται σωστά, και η κινητοποίηση του ασθενούς ταχύτατη, με μέσο χρόνο παραμονής στην κλινική τις 3-4 ημέρες. Η μέθοδος αυτή προσφέρει 10-15 έτη πλήρους ύφεσης των συμπτωμάτων, πριν ο ασθενής υποβληθεί τελικά σε ολική αρθροπλαστική γόνατος, λόγω της σταδιακής φθοράς των εμφυτευμάτων που χρησιμοποιούνται.

04. Ολική αρθροπλαστική γόνατος. Είναι η πλήρης αντικατάσταση της πάσχουσας άρθρωσης με ειδικά μεταλλικά εμφυτεύματα, που λέγονται ενδοπροθέσεις. Η μέθοδος αυτή, όταν γίνεται σωστά, αποτελεί σήμερα μία από τις πιο επιτυχημένες χειρουργικές επεμβάσεις όλων των ειδικοτήτων -και είναι βέβαιον ότι σχεδόν όλοι μας γνωρίζουμε κάποιον που έχει υποβληθεί ή πρόκειται να υποβληθεί σ' αυτήν την επέμβαση. Θεωρείται ριζική θεραπεία, αφού διορθώνει την παραμόρφωση του γόνατος, αποκαθιστά σε μεγάλο βαθμό τη λειτουργικότητα της άρθρωσης και προσδίδει πλήρη ύφεση των συμπτωμάτων για 15-20 έτη. Παραμένει όμως μια ιδιαίτερα απαιτητική επέμβαση, με πολλές τεχνικές δυσκολίες.

Οι κυριότερες ενδείξεις της είναι η αδυναμία βάδισης πάνω από 500 μέτρα και ανόδου των σκαλοπατιών, η χρησιμοποίηση βακτηρίας για τη στήριξη, ο έντονος πόνος τη νύχτα (που αρκετά συχνά δυσκολεύει τον ασθενή να κοιμηθεί), η συχνή συλλογή υγρού μέσα στο πάσχον γόνατο (που περιορίζει το εύρος της κίνησης), καθώς και η αστάθεια στα τελικά στάδια, που προκαλεί συχνά απότομη απώλεια της ισορροπίας.

Υπάρχουν διάφοροι σχεδιαστικοί τύποι αρθοπλαστικών, η χρήση των οποίων εξαρτάται κυρίως από την ηλικία, αλλά και από το επάγγελμα και τις καθημερινές ανάγκες του ασθενούς. Σε κάθε περίπτωση, όμως, η επιβίωση μιας ολικής αρθροπλαστικής θα πρέπει να ξεπερνά τα δεκαπέντε έτη, προσφέροντας σημαντική βελτίωση της ποιότητας ζωής.

www.clipnews.gr